Aus der Chirurgischen Universitätsklinik zu Marburg-Lahn
Direktor: Prof. Dr. R. Klapp

Die chirurgische Behandlung der Erkrankungen der Patella

INAUGURAL-DISSERTATION
ZUR ERLANGUNG DES DOKTORGRADES
IN DER GESAMTEN MEDIZIN DER
HOHEN MEDIZINISCHEN FAKULTÄT DER
PHILIPPS-UNIVERSITÄT ZU MARBURG

vorgelegt von

ELFRIEDE SCHOENEMUND
aus Hagen-Vorhalle

MARBURG 1940
BUCHDRUCKEREI HERMANN BAUER

Angenommen von der Medizinischen Fakultät
der Universität Marburg am 25. 10. 1940.

Referent: Dozent Dr. Lauber.
Korreferent: Prof. Dr. R. Klapp.

Gedruckt mit Genehmigung der Fakultät.

R. UNIV.
BIBLIOTHEEK
LEIDEN

Inhaltsverzeichnis

I. Die chirurgische Behandlung der Patella bei Frakturen 5
II. Die chirurgische Behandlung der Patella bei Luxationen 13
III. Die chirurgische Behandlung der Patella bei den entzündlichen Erkrankungen der Kniescheibe 19
1. bei Osteomyelitis
2. bei Tuberkulose
3. bei Lues
4. bei Mycosis
IV. Die chirurgische Behandlung der Patella bei Tumoren 22
Echte Gewächse
1. den Exostosen
2. den Chondromen
3. den Sarkomen
Scheingewächse
V. Die chirurgische Behandlung der Patella bei Osteoarthropathia Tabica 25
VI. Die chirurgische Behandlung der Patella bei Chondropathia 25
VII. Die chirurgische Behandlung der Patella bei Osteochondritis dissecans 25
VIII. Uebersicht über die Krankengeschichten 26
IX. Literaturverzeichnis 34

Die chirurgische Behandlung der Patella bei Frakturen

Von den Quer-, Längs-, Schräg- und Komminutivfrakturen der Patella kommen die Querfrakturen in der Mehrzahl vor. Um differentialdiagnostisch einen Abriß des Lig. patellae oder eine Ruptur der Quadricepssehne auszuschließen, muß ein in zwei Ebenen aufgenommenes Röntgenbild angefertigt werden. Die Prognose hängt von der Ausdehnung der begleitenden Kapselzerreißung und der Art der Behandlung ab. Sehr häufig findet sich bei Kniescheibenbrüchen ein mehr oder minder starker Bluterguß im Gelenk, meist kenntlich an der prallen Auftreibung der Kniegelenksgegend. Vor allem ist das Ballotement der Kniescheibe, das „Tanzen der Patella" typisch. Ein großes Hämatom begünstigt die Fragmentdiastase. Auch kann es gerinnen und sich organisieren, arthritische Veränderungen mit nachfolgender Versteifung des Kniegelenkes können auf diese Art und Weise entstehen. Desweiteren verhindern interponierte Blutkoagula eine Konsolidation der Fragmente. Aus diesen Erwägungen heraus, fordern viele Chirurgen die möglichst sofortige Beseitigung des Blutergusses, sei es durch Frühoperation oder Punktion.

In der Indikationsstellung für die Operation haben heute fast alle Autoren ein einstimmiges Vorgehen. Einige prinzipielle Gegner lehnen auch unter strengster Indikation die Operation noch ab. Bei deutlicher Fragmentverschiebung und in zweifelhaften Fällen kommt nur die operative Behandlung in Frage. Stellt man die in der Literatur beschriebenen Fälle der operativ behandelten Kniescheibenbrüche den konservativ behandelten gegenüber, so findet sich ein Ueberwiegen der blutigen Methode. Die Operation muß auch bei Interposition von Weichteilen und Periostfetzen ausgeführt werden, weil sonst eine Verknöcherung unmöglich ist. Die Entfernung von festanhaftenden Blutgerinnseln ist nur operativ möglich, ebenso die Entfernung von Knochensplittern, die für die Funktion störend sein können. Zwingend ist die Indikation zur Operation, wenn neben der Patellafraktur der seitliche Streckapparat eingerissen ist, und dadurch eine Strecklähmung besteht. Für die Prüfung der Streckfähigkeit des Kniegelenkes ist die Lagerung des Patienten auf die Seite von Wichtigkeit, da dadurch das Gewicht des Unterschenkels wegfällt und damit die Schmerzhaftigkeit wesentlich herabgesetzt wird, nur so kann der Untersuchende ein richtiges Bild von der erhaltenen Funktion des Streckapparates bekommen. Bei Verletzten, die körperliche Arbeit zu verrichten haben, ist die Operation sehr anzuraten, da sie eine besonders widerstandsfähige Patella benötigen, vor allem gerade Arbeiter, die ihre Arbeit im Knieen verrichten müssen. Reißt bei fibrös geheilten Knieschei-

benbrüchen die bindegewebige Zwischensubstanz, infolge der schlechten Gefäßversorgung, dann macht man am besten auch eine Operation zur Vereinigung der Bruchstücke.

Ueber den günstigsten Zeitpunkt der Operation gehen die Ansichten der Autoren weit auseinander. Einige sind für sofortige Operation mit der Begründung, daß so einer Gerinnung des Blutes vorgebeugt wird und die schnell einsetzende Schrumpfung der gerissenen Teile durch Frühoperation verhindert wird. Manche Autoren warten einige Tage wegen der ödematösen Schwellung der Haut, 6 bis 7 bis 14 Tage, je nach dem Hautzustand.

Häufig wird davor gewarnt alte Leute zu operieren. Dazu sagt Meißner, daß man bei gutem Allgemeinzustand in jedem Lebensalter operieren kann und auch soll.

Es besteht heute noch keine einheitliche Auffassung, ob örtliche Betäubung, Narkose, oder Lumbalanästhesie bei der Knieschei benoperation zur Schmerzbetäubung angewandt werden soll. Manche Operateure spritzen $^1/_2$%ige Novocainlösung ins Gelenk. Etliche Autoren operieren grundsätzlich in Narkose. Lumbalanästhesie findet man in der Literatur seltener. König ist der Ansicht, daß die Frage der Schmerzbetäubung gut überlegt sein soll. Zuerst soll an die örtliche Betäubung gedacht werden, nicht zuerst an die Narkose. König sagt, daß man nur zur Narkose greifen soll, wenn genügend treffende Gründe dafür vorliegen.

Einige Chirurgen operieren des besseren Ueberblicks wegen in Blutleere. Andere sind gegen die Blutleere, sie unterbinden die Gefäße und vermeiden nach Vernähen der Hautwunden die Möglichkeit des Hineinströmens neuen Blutes in die Gelenkhöhle.

Auch in der Frage der Schnittführung variieren die Meinungen. Lister, der 1878 unter dem Schutze der Antisepsis als erster die Patellarfraktur operativ behandelte, indem er die Fragmente mit Draht nähte, gab den Querschnitt in Höhe der Bruchlinie an. Wegen der Verwachsungen zwischen Knochen und Weichteilen und der Gefahr des Uebergreifens einer möglichen Hautnarbeninfektion auf die Knochennarbe, kam man von dieser Schnittführung ab. Man wählte den Längsschnitt oder einen sich mit der Bruchlinie nicht deckenden Querschnitt. Heute ist der bogenförmige, nach oben konvexe Schnitt allgemein angewandt. Dieser hat den Vorteil nicht mit der Knochennaht zusammen zu treffen und bietet auch bei der Operation genügend freien Raum und gute Uebersicht.

Früher wurden die Fragmente vor der Naht angefrischt, man kam aber wieder davon ab. Klapp ist aus einigen Erwägungen wieder dazu zurückgekehrt. Es ist für das Ergebnis der Naht von großer Bedeutung, daß die Bruchstücke in innigste Berührung gebracht werden. Die Bruchflächen sind aber rauh und gezackt, ihre innige Anpassung wird nicht immer vollkommen sein. Die Bruchflächen sind mit altem Blut und biologisch minderwertigem Knochenbröckelmaterial bedeckt. Danach scheint Klapp die An-

frischung mit feiner Säge ohne viel Substanzverlust die günsitgeren Bedingungen zu bieten. Alle Interpositionen von Periost und Sehnenfetzen fallen damit ohne weiteres sauber fort. Außerdem ist ein ausgeheilter Patellarbruch meist mit einer Verlängerung der Patella verbunden, wodurch sie als Hemmklotz wirkt. Auch diese Tatsache hat Klapp zur Absägung der Bruchflächen bewogen.

Zur Naht benutzt werden: Seide, Catgut, Silberdraht, Wiener Draht, Aluminiumbronzedraht, Känguruhsehnen und rostfreier Stahldraht. Seide wird heute nur noch selten wegen der geringen Festigkeit benutzt. Catgut wird von manchen Autoren abgelehnt, in der Meinung, daß es zu schnell vom Körper resorbiert würde. Auch Känguruhsehnen werden als Nahtmaterial angewandt. Viele Chirurgen bedienen sich das Drahtes, vor allem wegen seiner Zugfestigkeit. Dem Silberdraht sind neuerdings Gegner erwachsen, weil er öfter nachher zerrissen ist. Der Wiener Draht besteht aus mehreren feinen Drähten, ist überaus biegsam und leicht zuverlässig zu knüpfen. Auch Aluminiumbronzedraht wird benutzt. Die beste Widerstandsfähigkeit, Zug- und Biegungsfähigkeit besitzt der Krupp'sche rostfreie Stahldraht. König benutzt ihn deshalb fast ausschließlich. Jedoch sind etliche Chirurgen auch Klapp gegen die Drahtnaht, da der Draht oft durch die Haut durchsticht, und es zur Entstehung von Drahtfisteln kommen kann. Manche glauben durch die Drahtnaht entstehe eine frühzeitige Arthritis deformans, der Draht wirke als Fremdkörper und gäbe zu einer verzögerten Callusbildung Anlaß. Müller-Meernach empfiehlt als Nahtmaterial die von ihm angegebene „Münchener Drahtlitze Medrafil". Sie soll bei geringer Stärke eventuell doppel genommen werden, sie sei weich und schmiegsam und doch dabei sehr zugfest, sie lasse sich vorzüglich knoten. Sie schalte als Metall die Infektionsgefahr der Seide aus usw., und vermeide als gedrillte Litze die Starrheit und die Pörzelbildung beim Knoten, wie es bei den meist verwendeten Drähten bislang der Fall gewesen wäre. Auch gibt Müller-Meernach eine neue Nadel für Patellarbrüche an. Er sagt, daß bei der Fragmentvereinigung der Patella immer eine Reihe unangenehmer Zwischenfälle passiere, sobald man halbzirkuläre oder ganz zirkuläre Naht anzulegen habe. Entweder sei die Nadel zu stark oder zu wenig gekrümmt, sodaß sie der Kontur der Kniescheibe im Binde- bzw. Sehnengewebe nicht folgen könne oder sie bräche im letzten Moment ab, da sie im falschen Winkel mit dem Nadelhalter gefaßt sei.

Müller-Meernach gibt eine Nadel an, die eine halbe Kreiskrümmung besitzt (der normal großen Patella entsprechend). An der Spitze ist sie angeschliffen und mit einem Oehr zur Aufnahme des Nahtmaterials versehen. Der Griff steht in einer Neigung von etwa 45 Grad zur Nadel, er ist kurz und liegt durch ein Myrtenblatt fest in der Hand. Bei der Cerclage beginnt man am rechten unteren Bruchstück bei 1, die Nadel im Bindegewebe bzw. Lig. der Patella herumführen und bei 2 ausstechen, das Oehr mit dem Nahtmaterial

armieren und nun die Nadel wieder zurückführen. Jetzt wird die Nadel bei 3 eingestochen und durch die Sehne bzw. das obere Bruchstück herumgeführt, bei 4 ausgestochen, das Oehr mit dem bei 1 liegenden Faden armiert, die Nadel zurückgezogen und bei $^2/_3$ der Knoten geknüpft.

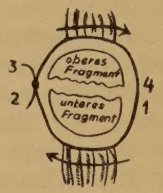

Im Laufe der Zeit haben sich folgende gebräuchlichsten Operationsmethoden entwickelt:

1. Man näht nur den Bruch ohne Berücksichtigung des Streckapparates.

Jedoch ist die Naht des Knochens allein zu verwerfen, da nicht die Patella allein die Verletzung abgibt, sondern auch der Reservestreckapparat in seiner Kontinuität getrennt ist. Die Diastase der Bruchstücke wird durch den zerrissenen Quadriceps hervorgerufen. Durch die Naht werden zwar die zerrissenen Fragmente vereinigt, vereinigt, aber das ursächliche Moment, die Diastase des Muskels bleibt unberücksichtigt und wirkt obendrein noch distrahierend auf die Bruchstücke. Darum wird die Methode der isolierten Knochennaht kaum mehr angewandt.

2. Die zweite Methode verzichtet vollkommen auf die Knochennaht und beschränkt sich ganz auf sorgsame Naht des Kapselrisses und Streckapparates.

Diese Methode genügt vollkommen, wenn die Vereinigung der Fragmente eng ist. Klapp sagt jedes Verfahren, das diese Forderung der engen Vereinigung der Fragmente erfüllt, ob Naht der Patella oder nur Naht des seitlichen Streckapparates ausgeführt wird, ist brauchbar. Je fester die Fragmente aufeinander gepreßt werden, desto besser ist die Konsolidierung, desto mehr ähnelt die geheilte Patella ihrer Ursprungsform. Schultze, Duisburg hält die Naht der Patella für überflüssig. Die Hauptsache ist die Retraktion des M. Quadriceps, die durch Ueberstreckung dieses Muskels mittels Muzeuxzangen unter vertikaler Luxation der Fragmentekorrigiert wird, dann folgt Naht des seitlichen Streckapparates bei völlig

herabgezogenem Muskel. Die Fragmente werden eng aufeinander gekeilt. Dann ist die Naht der Patella unnötig. Die Methode gibt ausgezeichnete Resultate. Auch Klapp wendet diese Methode nach Schultze, Duisburg mit guten Ergebnissen an. Allerdings sagt Klappt, diese Methode ist nicht immer anwendbar. Denn es gibt auch Fälle, wo der blutdurchtränkte Reservestreckapparat so morsch und zerreißlich ist, daß die Nähte, besonders bei Beuge- und Bewegungsversuchen, die Gewebe durchschneiden und sich die Diastase schnell wieder herstellt. Es müssen dann andere Methoden angewandt werden. Auch bei Stückbrüchen empfiehlt Klapp nach Reposition der Fragmente eine Seidencerclage hinzuzufügen.

3. Die dritte Methode besteht in der Fragmentnaht mit sorgfältiger Naht des Reservestreckapparates.

Die meisten Chirurgen bedienen sich dieser Art, weil sie glauben, daß sie dem Streckapparat von vornherein eine größere Festigkeit und eine frühzeitige ausgiebige Bewegung gäbe.

Oberster Grundsatz der Operationstechnik ist die Wahrung peinlichster Asepsis. Blutcoageln müssen mit trockenen Tupfern entfernt werden. Bei der Naht muß sorgsam achtgegeben werden, daß keine Weichteil-, Sehnen-, Periostfetzen interponiert werden. Sorgfältig muß die Naht des präpatellaren Gewebes, des Kapsel und Bandapparates sein, wozu ausschließlich Catgut verwandt wird. Die Operationswunde wird durch Seidennähte geschlossen, mit einem Wundverband versehen und bis zum Ablauf der Heilungszeit wird das Bein ruhig gestellt.

Die Ruhigstellung erfolgt am besten durch Lagerung zwischen Sandsäcken. Klapp hält es für am zweckmäßigsten wie Kausch und Payr vorgehen. Sie lagern das Knie von vornherein in Winkelstellung von 100—110 Grad bzw. 140 Grad und verhindern so, die sonst oft nicht leicht zu bekämpfende Versteifung in Streckstellung.

Dubois (Zbl. 89) sagt zur Frage der raschen Konsolidation der Patellarfraktur, daß sie nur möglich ist, wenn die Streckseite der Kniescheibe mit einem reaktionsfähigen Periost ausgestattet sei. Dubois bildet einen osteoperiostalen Lappen aus der Tibia (in der Nähe der Patella) und bedeckt damit die Patellaoberfläche. Der Lappen wird mit einigen peripheren Situationsnähten fixiert.

Die Entfernung der Kniescheibe bei Bruch wird von den Chirurgen abgelehnt. Nur allein Brooke ist der Ansicht, daß die Kniescheibe für das Kniegelenk in funktioneller Hinsicht ohne Bedeutung ist, und daß bei Frakturen die Patella entfernt werden soll. Nach Excidieren der Stücke überbrückt er den Substanzverlust in der Quadricepssehne durch einen Fascienstreifen aus dem Bein oder durch Seidenfäden. Er näht den Streckapparat, besonders in den seitlichen Teilen. Trippet stellt die Anzeige der Entfernung nicht wie Brooke bei allen Kniescheibenbrüchen, sondern bei 1.) fri-

schen und alten Splitterbrüchen, 2.) komplizierten Brüchen, 3.) Komplikationen nach der Operation, wie falsche Stellung, sekundäre Arthrosis der Kniescheibe, 4.) kongenitalen Lageanomalien. Mialaret berichtet, daß während des Weltkrieges bei Bruch die Patella häufig entfernt wurde, daß aber die Endergebnisse sehr ungünstig waren. Er ist wie alle Chirurgen gegen die Entfernung, meint aber, daß in geeigneten, dringenden Fällen die Kniescheibenentfernung gewagt werden kann, da der funktionelle Ausfall im Streckapparat zu ertragen wäre. Romanus teilt einen Fall der Entfernung der Patella, wegen Mißlingens der Cerclage mit, Bissel gibt auch einen Fall bekannt. Die Beweglichkeit des Kniegelenks war jedoch in beiden Fällen eingeschränkt.

Bei alten schlecht geheilten Kniescheibenbrüchen sind große Schwierigkeiten. Die Diastase ist meist groß und von Bindegewebsmassen überbrückt, die Bruchstücke mit der Umgebung verwachsen, der Quadriceps verkürzt und atrophisch und es ist häufig unmöglich die Fragmente zu adaptieren. Man muß sich mit plastischen Methoden helfen, die in den verschiedensten Variationen angegeben sind. v. Bergmann mobilisiert das untere Fragment, indem er die Tuberositas tibiae abmeißelt, um einige Zentimeter nach oben verlagert und an der Tibia wieder annagelt. Schanz macht eine Verlagerung des M. sartorius. Er fixiert ihn mit Drahtnaht in die rinnenförmig angefrischten Fragmente. Der Sartorius soll den Quadriceps vermöge seines Ansatzes am Unterschenkel ersetzen und Streckung bewirken. Aber es ist fraglich, ob der gracile Sartorius den mächtigen Quadriceps ersetzen kann. Neben diesen Methoden sind noch eine Reihe von Hilfs- und Entspannungsschnitten empfohlen worden, so die Verlängerung des Quadriceps durch V-förmige Einschnitte in den Muskel, die sich dann beim Ziehen Y-förmig schließen.

Ist das Kniegelenk in schlechter Stellung versteift, dann empfiehlt sich eine Resektion des Gelenks, die eine Versteifung zwischen Ober- und Unterschenkel in guter Stellung anstrebt.

Bei der Refraktur der Kniescheibe liegt oft an Stelle einer knöchernen Verbindung eine Verdichtung und separate Vernarbung der spongiösen Bruchflächen vor, sodaß die Fragmente trotz korrekter Adaption durch Vernähung des seitlichen akzessorischen Streckapparates bei starker Beanspruchung wieder auseinander weichen, sagt Matti. Er hat in solchem Fall beide Kniescheibenfragmente bis auf die lockere Spongiosa ausgeräumt, in die vordere Corticalis je eine korrespondierende Nut geschnitten und die ausgehöhlten Patellarfragmente nach erfolgter Aneinanderlagerung dicht mit Trochanterspongiosa und mit der aufgestellten, durch Ausräumung der Patellarfragmente gewonnenen Spongiosa ausgestopft. Das Spongiosaimplantat verbindet sich sukzessiv sehr schön mit der Umgebung und hebt sich nach einigen Wochen nicht mehr von der Umgebung ab. Matti empfiehlt die Plombierung mit Spongio-

sa auch bei frischen Kniescheibenbrüchen, da die Verhältnisse für eine Heilung einer Patellarfraktur nicht besonders günstig sind, weil die Bruchflächen ja aus einer relativ dichten, nicht besonders gefäßreichen Spongiosa bestehen, wenigstens dort, wo kein enger Bruchflächenkontakt erzielt werden kann. An Stelle des flächenhaften Callus, wie er bei der gewöhnlichen Versorgung der Patellarfraktur entsteht, werden die Fragmente nach der Plombierung durch einen voluminösen Spongiosariegel verbunden, der im Bereich der nutförmigen Einschnitte auch in die vordere Corticalis eingreift und hier die Regeneration einer durchgehenden Randschicht vermittelt. Ferner rät Matti nach erfolgter Plombierung die Fragmente durch eine peripatellare, gut gespannte Umschlingung mit rostfreiem Stahldraht gegen jede Distraktion zu sichern. Macht die Torsionsspindel später Beschwerden, oder führt sie zu störender Schleimbeutelbildung, so wird sie entfernt, jedoch frühestens nach 6 Monaten und erst dann, wenn ein seitliches Kontrollröntgenogramm lückenlosen organischen Einbau der Spongiosa zeigt.

Die Behandlung der komplizierten Kniescheibenbrüche stellt an den Chirurgen besondere Aufgaben. Zunächst gilt es, die Gefahren, die sich aus der primären Verunreinigung, des durch die Fraktur fast ausnahmslos eröffneten Kniegelenkes ergeben, durch geeignete Maßnahmen möglichst einzuschränken. Dann soll der sekundären Gelenkinfektion vorgebeugt werden, und schließlich ist durch die Wiederherstellung des verletzten Streckapparates die Vorbedingung für ein gutes funktionelles Resultat zu schaffen. Zur Behandlung der komplizierten Kniescheibenbrüche stehen nach Clar drei grundsätzlich verschiedene Wege zur Verfügung:

1. Die primäre Naht des Streckapparates.

Entsprechend dem allgemein-chirurgischen Grundsatz, daß verletzte Gelenke möglichst sofort wieder zu schließen sind, erstrebt man auch bei komplizierten Patellarfrakturen den primären Abschluß der eröffneten Gelenkhöhle. Auf diese Weise kann einer sekundären Infektion am erfolgreichsten vorgebeugt werden. Bei offenen Kniescheibenbrüchen ist der einfachste Weg, einen zuverlässigen Verschluß des Gelenkes zu erreichen, die exakte Naht der frakturierten Patella in Verbindung mit der Naht der allenfalls verletzten seitlichen Kapselanteile. Uebrig bleibt eventuell nur noch die Naht des eingerissenen Streckapparates. Die Frage, ob die Hautwunde vollkommen oder nur teilweise zu verschließen ist, oder überhaupt offen zu lassen, ist den Verhältnissen des Einzelfalles verschieden zu beantworten. Unter allen Umständen müssen die infektionsverdächtigen Weichteile genau excidiert und hierauf Instrumente und Handschuhe gewechselt werden, um einer Keimverschleppung in die Gelenkhöhle durch den Operateur selbst vorzubeugen.

2. Die primäre Hautnaht und Sekundärnaht des Streckapparates. Das Bestreben, das eröffnete Gelenk zum Schutz gegen eine

sekundäre Infektion nach außen abzuschließen, andererseits aber die Scheu, in einem aseptisch nicht einwandfreien Gebiet eine Gelenkoperation auszuführen, legen den Gedanken nahe, die offene Fraktur durch Naht der Hautwunde in eine subcutane zu verwandeln, wie das bei anderen komplizierten Knochenbrüchen üblich ist. Erst nach Abheilung der Hautwunde wird dann der verletzte Streckapparat in einer zweiten Operation wieder hergestellt. Gegen die primäre Hautnaht hat man im allgemeinen Bedenken. Denn vielleicht ist bei Beachtung aller Vorsichtsmaßregeln doch eine Gelenksinfektion nicht vermeidbar. Durch die Hautnaht bleibt wohl das Gelenk nach außen geschlossen, doch bleibt die Gelenkhöhle immer noch in breiter Verbindung mit der Weichteilwunde und ist gegen das Eindringen infektiöser Wundsekrete, denen durch die Hautnaht nach außen der Weg versperrt worden ist, vollkommen ungeschützt. Auf diese Weise könnte ein an sich harmloser subcutaner Abzeß oder eine kleine Stichkanaleiterung die schwersten Folgen für das verletzte Gelenk haben.

3. Die offene Behandlung und Sekundärnaht des Streckapparates.

Die offene Behandlung kommt nur für schwerste, bereits infizierte Knochenbrüche in Frage. Der Verzicht auf jeden Abschluß der Gelenkhöhle ist gleichbedeutend mit dem Aufgeben der einzig wirksamen Maßnahme zur Verhütung einer Sekundärinfektion. Nach Clar ist die primäre Naht eindeutig das leistungsfähigste Verfahren. Sie ist in Verbindung mit der gleichzeitigen Naht der Kapsel und des Reservestreckapparates die Methode, die nur die beste Gewähr für einen aseptischen Verlauf und gutes funktionelles Resultat bildet.

Um die Gefahren der primären Verunreinigung möglichst herabzumindern, spülen viele Autoren die Gelenkhöhle mit physiologischer NaCl-Lösung. Matti rät Spülungen mit 1% Carbollösung, Payr eine Phenolkampferfüllung des Gelenks, Klapp die Rivanolfüllung. Diese prophylaktische Bekämpfung einer Infektion mit Rivanol nach Klapp hat ausgezeichnete Erfolge und ist allen anderen Methoden vorzuziehen. Durch das Rivanol wird das Nachbargebiet in einen leichten Entzündungszustand versetzt, also in eine Abwehrstellung gegenüber der Infektion.

Sehr wichtig für die Erzielung eines guten funktionellen Endergebnisses ist die postoperative Nachbehandlung, die an den verschiedenen Kliniken verschieden gehandhabt wird. Nach Klapps Ansichten sind zu frühe Bewegungen direkt schädlich, da sie wohl mobilisieren, aber die Fragmente auseinandermanövrieren. Klapp läßt die Fixation 4 bis 5 Wochen bestehen und erst nach Heilung der Fraktur beginnt er mit einer gymnastischen Nachbehandlung und legt größtes Gewicht darauf, daß die Patienten erst nach vollkommener funktioneller Heilung entlassen werden.

An der Marburger Klinik wurden von 1928 bis einschließlich 1939 an Patellarfrakturen 57 behandelt.

Davon mußten 33 operativ angegangen werden. Die anderen 24 Fälle konnten, da sie keine wesentliche Dislokation aufwiesen, konservativ durch Ruhigstellung auf Volkmannschiene, durch feuchte Verbände, und bei eventuell vorhandenem Exsudat durch Punktion zur Heilung gebracht werden.

Bei den Frakturen mit größerer Dislokation der Fragmente wurde nach Rückgang der ödematösen Schwellung der Haut die Operation in Aethernarkose und Blutleere ausgeführt. Es wurde der nach oben konvexe Hautschnitt, nach Entfernen von Cruor und Glattsägen der Fragmente die Naht nach Schultze, Duisburg ausgeführt. Bei Stückbrüchen wurde nach Reposition der Fragmente eine Seidencerclage hinzugefügt. Die Operationswunde wurde durch Seidennähte geschlossen, mit einem Wundverband versehen und das Bein auf Volkmannschiene in leichter Beugestellung ruhig gelagert. Erst nach Heilung der Fraktur wurde mit der gymnastischen Nachbehandlung begonnen.

Siehe Krankengeschichte 1 bis 7.

Die chirurgische Behandlung der Patella bei Luxationen

Die Luxation der Patella erfolgt fast immer nach außen, nur in 5% aller Fälle nach innen. Andere Verschiebungen sind größte Seltenheiten.

Bei einer einmaligen Verrenkung kann in Narkose bei gestrecktem Knie und gebeugter Hüfte durch direkten Druck auf die Patella die Kniescheibe leicht reponiert werden. Man macht dann einen mäßig komprimierenden Verband, lagert das Bein auf eine Hohlrinne, beginnt am 3. bis 4. Tag mit Massage, am 10. bis 14. Tag mit aktiven Bewegungen. Man läßt längere Zeit eine straff ansitzende Gummikappe tragen.

Bei der habituellen Luxation kommt eine operative Beseitigung in Frage, wenn die konservative Behandlung versagt. Die konservative Behandlung, meist eine Bandagenbehandlung, ist fast immer unnütz und nur lästig. Ferner ist die Indikation zur Operation gegeben bei stärkeren Beschwerden beim Gehen, wenn die Arbeitsfähigkeit gestört wird und wenn die Gefahr arthritischer Veränderungen bei weiterer Dauer des Leidens auftritt.

Es gibt zahlreiche und mannigfaltige Wege der operativen Behandlung. Ihre Zahl beträgt heute ungefähr 60. Je nachdem, ob man in dem meist gleichzeitig bestehenden X-Bein oder in der Stellung der Beschaffenheit des lateralen Condylus oder in der Veränderung der Zugrichtung des muskulären Streckapparates die eigentliche Ursache sah, kam man zur Ausbildung der verschiede-

nen Operationsmethoden. Ist eine der angegebenen Ursachen besonders ausgebildet, so wird die Beseitigung derselben wahrscheinlich Heilung bringen. Die Behandlung besteht dann in einer Osteotomie des X-Beines, oder einer operativen Vertiefung der Zwischenknochenrinne, oder in einer Verlagerung des Quadricepssehnenansatzes. Solch klare Fälle sind aber selten. Meist sind mehrere Ursachen kombiniert. Und wenn keine der Ursachen recht dominiert, dann bereitet eine Auswahl der richtigen Behandlung größere Schwierigkeiten.

Die Operationen am Knochen können im allgemeinen als verlassen gelten. Hierher gehört zum Beispiel die Abmeißelung der Tuberositas tibiae mit Verlagerung auf die Innenseite der Tibia, 1894 von Heineke angegeben. Dann gehört hierher die Vertiefung der Gleitfurchen für die Patella, wie sie Lucas, Championniere und Pollard ausübten. Trendelenburg erhöhte den äußeren Condylus femoris durch Eintreiben eines Stiftes. Fowler exstirpierte einfach die Patella.

Weichteiloperationen haben sich eine ganze Reihe durchsetzen können, da sie funktionellen Bedürfnissen weit besser angepaßt waren. So hat sich die Lappenplastik nach Krogius bewährt. Die Technik dieser Operation ist folgende: An der äußeren Seite der Kniescheibe führt man einen bogenförmigen Schnitt. Man beginnt handbreit oberhalb des oberen Randes der Patella, führt vertikal einen Querfinger neben dem lateralen Rande der Patella nach abwärts und mündet unter medianer Schwenkung etwas unter der Tuberositas tibiae. Die Hauträndер werden nach beiden Seiten hin abpräpariert, sodaß das Kniegelenk vorn frei liegt. Die Ablösung muß vor allem nach der inneren Seite bis zum inneren Kondylus erfolgen. Am äußeren Rande der Patella entlang und nur wenige Millimeter von demselben entfernt, beginnt man einige Querfinger oberhalb der Patella einen Fascienschnitt durch den Tractus iliotibialis nebst der sehnigen Ausbreitung des M. vastus lateralis und der medialen fibrösen Kapsel. Die Synovialmembran soll möglichst nicht verletzt werden. Der Schnitt endigt am Ansatz des Lig. patellae. Am inneren Rand der Kniescheibe legt man einen Schnitt am Ansatzpunkte des Lig. patellae bis ein Stück weit durch den M. vastus medialis, der Fasererrichtung dieses Muskels so weit als möglich folgend, an. Etwa zwei Querfinger breit weiter nach innen führt man einen zweiten Schnitt, der dem vorigen parallel verläuft, oder nach oben leicht von diesem divergiert. Dieser Schnitt durchtrennt ebenfalls den fibrösen Kapselapparat bis auf die Synovialis. Durch Abpräparierung des zwischen diesen beiden auf der Innenseite geführten Schnitten gelegenen fibrösen Gewebes entsteht ein brückenförmiger Lappen, der jetzt durch den äußeren Rand der Patella herumgeführt und in den hier entstandenen Spalt hineingenäht wird. Den länglichen Defekt, der auf der Innenseite dort entstanden ist, wo der brückenförmige Lappen abpräpariert wurde, ver-

schließt man durch starke Catgutnähte. Es folgt Naht der Hautwunde und Lagerung des Beines auf eine Schiene mit leicht komprimierendem Verband. Nach 3 bis 4 Wochen läßt Krogius die Massagebehandlung beginnen. Durch die Krogius Methode wird eine Erweiterung der äußeren und Verengerung der inneren Kapselhälfte hergestellt. Die Operation ist von mehreren Chirurgen mit gutem Erfolg ausgeführt worden. Klapp hat sie 3 Mal ausgeführt und jedesmal mit gutem Erfolg. In Frankreich hat sie, verschiedentlich modifiziert, größte Ausbreitung gefunden. Fèvre und Dupois (Zbl. 71) teilen ein neues ersonnenes Verfahren mit, welches in etwa eine Verbindung der Roux'schen mit der Krogius Methode ist. (Roux 1888: Verlagerung des Lig. Patellae in ein exzidiertes Periost am inneren Kondylus der Tibia. Tenotomie des Vastus externus. Naht des Vastus internus.) Sie legen mit einem bogenförmigen Schnitt die Vorderfläche der Kniescheibe frei. Neben dem inneren Rand der Kniescheibe wird dann ein etwa 10 cm langer und 3 cm breiter Kapselmuskellappen gebildet, der oben gestielt emporgeschlagen wird. Dann wird die Kniescheibe mit dem Band und der Ansatzstelle am Schienbein abgelöst und nach medialwärts neu verlagert. Der vorher gebildete Kapsel-Muskellappen wird oberhalb der Kniescheibe auf die Außenseite herumgeschlagen und schließt dort den Kapseldefekt, der am alten Sitz der Patella entstanden war. Fèvre und Dupois haben so 2 Kinder mit gutem Erfolg operiert.

Nach Payr's Erfahrungen liegt sehr häufig eine ungleichmäßige Entwicklung der einzelnen Bäuche des Streckmuskels vor. Der Vastus medialis ist auch bei Fällen, welche noch nicht oft rückfällig geworden sind, ja die erste Verrenkung erlitten haben, auffallend schwach, gegenüber dem nicht nur kräftiger entwickelten, sondern auch besser gespannten Vastuslateralis. Payr löst das periphere Ende des Vastus lateralis von der Unterlage und verlagert es nach der medialen Seite und befestigt es durch Paraffinseidennähte an den Rectus femoris und Vastus medialis. Dadurch wird die fehlerhafte Zugrichtung des äußeren Kopfes des Kniestreckers verbessernd geändert. Der ganze Eingriff ist extraartikulär durchführbar.

Goebell legt einen seitlichen medialen Bogenschnitt an und präpariert die Quadricepsfascie medial von der Patella frei. Zwischen Patella und Condylus führt er einen 6 cm langen Längsschnitt durch das Sehnenblatt des Vastus lateralis und exzidiert ein ebenso langes 3,5 cm breites elliptisches Aponeurosenstück medial von der Patella. Dieses Fascienstück wird unter der lateralen Hauttasche so lange aufbewahrt, bis der mediale Defekt durch Seidenknopfnähte verschlossen ist. Schon dadurch wird die Patella medialwärts verzogen, die laterale Incision breit eröffnet. In diesen hier lateralen Defekt wird das Aponeurosenstück eingepflanzt und mit feinen Seidennähten befestigt. Dann folgt Blutstillung. Schluß der

Hautwunde und Verband. Nach 12 bis 14 Tagen beginnende Massage und Bewegungen.

Klapp hat zwei Methoden zur Beseitigung der Patellaluxation angegeben.

Nach Klapp

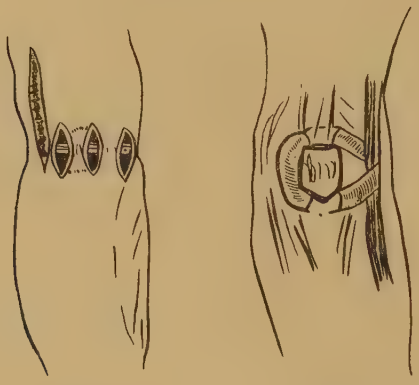

1. Methode 2. Methode

1. Klapp spannt die Patella sehr fest in einen Fascienlappen, der gestielt von der Fascia lata herunter geschlagen, subcutan über die Patella gezogen und hier mit dem Periost fest vernäht und weiter subcutan bis zum Epicondylus medialis geführt und auch hier fest vernäht wird. Diese Methode hat Klapp bisher kein Rezidiv geliefert.

2. Ebenso sicher ist folgendes Vorgehen: Der Hautschnitt beginnt etwas lateral von der Tuberositas tibiae, kreist medial vom Condylus medialis femoris um die Innenseite und führt handbreit oberhalb des oberen Patellarrandes bis zum lateralen Quadricepsrande. Ueber dem medialen Condylus bildet man eine der Femurachse parallel gestellte Fascienperiostbrücke von Daumenbreite. Durch Quadriceps und Patellarsehne, also oberhalb und unterhalb der Patella und nahe an dieser, sticht man mit dem Messer einen frontal gestellten querverlaufenden Kanal. Durch diese 3 Brücken zieht man einen Catgutfaden zum Messen der Weglänge. Also durch den Querschlitz der Quadricepssehne, um den Außenrand der Patella, durch den Querschlitz des Lig. patellae und unter der Fascienperiostbrücke über dem Condylus medialis femoris wird, um Maß

zu nehmen, ein Catgutfaden gezogen, bis sich beide Enden bei straffem Anziehen 5 cm aneinander vorbei ziehen lassen. Nach diesem Catgutfaden wird ein ebenso langer fingerbreiter Streifen der Fascia lata entnommen, denselben Weg, wie vorher der Faden unter den drei Brücken hergezogen und seine Enden unter einigem Anziehen — ohne die Patella zu stark medial zu verlagern — mit fortlaufenden Catgutnähten aneinander genäht. Dieses Verfahren hat Klapp bei schwerstem Falle von doppelseitiger Patellarluxation — bei dem die Patella täglich mehrere Male luxierte — mit bestem Dauererfolg angewandt.

Aehnlich wie Klapp operiert Brandt und sagt, daß seine Methode noch einfacher sei. Er geht folgendermaßen vor: An der Innenseite des Kniegelenks werden zwei Hautschnitte gemacht, der eine am medialen Rand der Kniescheibe, der andere über der Mitte des Condylus femoris medialis. Von diesen Schnitten aus, wird die Haut nach beiden Seiten bis auf die Gelenkkapsel abgelöst, sodaß von dem vorderen Schnitt aus die Kniescheibe erreichbar wird. Die Hautbrücke zwischen diesen beiden Schnitten wird zum Teil scharf mit dem Messer, zum Teil stumpf untertunnelt. Es wird dann ein aus dem Tractusiliotibialis entnommener Fascienstreifen von etwa 12 cm Länge und 2,5 bis 3 cm Breite als seitliches Kapselverstärkungsband eingepflanzt. Die Befestigung dieses Fascienstreifens wird in der Weise ausgeführt, daß zunächst an der Vorderseite der frei gelegten Kniescheibe aus der Kapsel und aus dem Periost ein Brückenlappen durch zwei längsverlaufende Schnitte gebildet und mit dem Raspatorium von der Kniescheibe abgehoben wird. Dasselbe geschieht am Condylus internus, sodaß der Fascienstreifen an beiden Stellen unter die Kapselperiostbrücke durchgeführt, umgeschlagen und mit Seidennähten vernäht werden kann, wobei auch die möglicherweise etwas verzogene Bindegewebsbrücke richtig durch Naht fixiert wird. Selbstverständlich muß eine Eröffnung des Kniegelenks vermieden werden. Am besten befestigt man den Fascienstreifen zunächst am Condylus internus und setzt denselben bei gestrecktem Kniegelenk unter leichte Spannung. Nun muß man sich aber davon überzeugen, daß die Kniebeugung durch das neue Band nicht beeinträchtigt wird. Es hat keinen Zweck, den Streifen so gespannt einzunähen, daß die Kniebeugung die Nähte wieder ausreißt. Deswegen probiert man während der Operation durch Beugung und Streckung des Kniegelenks am besten aus, welcher Spannungsgrad der günstigste ist, sodaß die Bewegungen möglichst wenig behindert und trotzdem die Kniescheibe festgehalten wird. Nachdem der Fascienstreifen in der beschriebenen Weise befestigt ist, werden die beiden Hautschnitte durch Subcutan und Hautnaht vernäht und das Bein in leichter Beugestellung von etwa 170 Grad auf einer Schiene fixiert. Nach einer dreiwöchigen Ruhigstellung wird mit vorsichtigen aktiven Bewegungen begonnen.

Haim macht einen halbkreisförmigen Hautschnitt längs des

Kniegelenkes, der die Patella medial in großem Bogen umkreist. Abpräparieren der Haut und der Muskulatur, die zur Seite gezogen werden. Der Hautschnitt wird nach oben verlängert. Verlängerung der Quadricepssehne durch Z-förmige Incision, wodurch sich diese mit Leichtigkeit medialwärts verschieben läßt. Excision eines halbmondförmigen Lappens in der Gelenkkapsel und Raffung an der medialen Seite, Deckung des lateral entstandenen, in die Gelenkhöhle penetrierenden Defektes in der Gelenkkapsel mit einem Lappen der Fascia lata, der von oben herunter geschlagen wird. Muskel-Fascien-Hautnaht.

Sommer, der gute Erfahrungen mit der Schmieden-Löfflerschen Fascienplastik bei einer Reihe von Schulterluxationen gemacht hat, empfiehlt ein Verfahren zur Beseitigung der Patellaluxation, das seiner Meinung nach nicht nur sehr einfach ist in der Durchführung, sondern sich auch von den anderen Verfahren durch einfache Umlenkung des Quadricepszuges oberhalb der Kniescheibe, unterscheidet. Ein Längsschnitt handbreit oberhalb der Patella über dem inneren Rand der Quadricepssehne legt den letzteren frei, mit einer Kocherrinne sucht man dieselbe zu unterfangen und zieht einen etwa 1 cm breiten der Außenseite des Oberschenkels entnommenen Streifen der Fascia lata um die Sehne herum. Hierauf fängt man sich an der Innenseite in der Tiefe die Sehne des M. gracilis, legt um diese den Sehnenstreifen ebenfalls herum und fixiert den Fascienring durch einige Seidennähte unter solcher Spannung, daß die Quadricepssehne nach innen zu verzogen wird. Fascien und Hautnaht. Bei der Spannung des Fascienringes hat man einen Anhalt für genügende Wirkung, wenn man auf den Verlauf des Lig. patellae achtet: Ansatz des Lig. patellae an der Tuberositas tibiae, die Mitte der Patella und der unterhalb des Fascienringes gelegene Teil der Quadricepssehne müssen eine gerade Linie bilden. Sommer ist der Ansicht, daß eine medial gerichtete Fesselung weiter oberhalb der Kniescheibe besser der Hauptgefahr, durch Quadricepskontraktion eine Reluxation zu bewirken, begegnet, als wenn der Zügel erst selbst an der Patella angreift. Es wird die Zugrichtung des Quadriceps gewissermaßen schon vor der gefährlichen Stelle richtig gesteuert, sodaß die Kniescheibe selbst garnicht mehr nach der lateralen Seite zu beeinflußt wird. Die Indikation wäre demnach zu stellen, daß für diejenigen Fälle, in denen weder ein ausgesprochenes X-Bein zur Osteotomie oder Sehnenansatzverlagerung raten läßt, noch eine abnorm straffe äußere Gelenkkapsel eine Rückbringung der Kniescheibe an die normale Stelle verhindert, die obige Fesselung der Quadricipssehne, des M. gracilis zu erwägen wäre.

Lexer stellt einen aktiv wirkenden Zügel her und wählt dazu einen Beuger, damit die Kniescheibe im Augenblick der Beugung nach innen gezogen wird. Zuverlässiger als die Anheftung des Beugers an der Quadricepssehne ist nach Lexer seine Befestigung an

der Kniescheibe selbst, und zwar benutzt er einen Bohrkanal der medialen Patellakante zur Befestigung des Gracilis oder des Semitendinosus, die dafür in Betracht kommen.

Die Behandlung der kongenitalen Patellarluxationen besteht nach Felsenreich in Mobilisation des Streckapparates und Implantation der Tuberositas tibiae an der medialen Seite. Die von verschiedenen Autoren geforderte weitgehende Mobilisation bis über den halben Oberschenkel hinauf, kann vermieden werden, wenn die Implantation der Tuberositas bei 90 Grad Flexion des Kniegelenks erfolgt, eine bessere Verankerung des Streckapparates mit Hilfe der distalen Stümpfe von zwei Sehnen des Pes anserinus hinzufügt und die Kraft des durchtrennten Muskels auf den 3. Muskel des Pes anserinus übertragen wird.

An der Marburger Klinik kamen von 1928 bis einschließlich 1939 fünf einmalige und zwei habituelle Patellarluxationen zur Behandlung. Die einmaligen Verrenkungen wurden konservativ behandelt. Die Kniescheibe wurde durch direkten Druck auf die Patella, wenn sie noch nicht von selbst wieder zurückgeschnappt war, reponiert, ein etwa vorhandener Erguß punktiert, das Bein für 3 bis 4 Tage ruhig gestellt und dann für längere Zeit beim Gehen das Bein mit elastischer Binde umwickelt. Bei den beiden habituellen Verrenkungen wurde die oben angeführte Klapp'sche Fascienstreifenoperation mit sehr guten Ergebnissen ausgeführt.

Siehe Krankengeschichte 8 und 9.

Die chirurgische Behandlung der Patella bei den entzündlichen Erkrankungen der Kniescheibe

Die entzündlichen Erkrankungen der Kniescheibe haben einen wichtigen, wenn auch zahlenmäßig nicht sehr erheblichen Anteil an der Krankheitslehre der Patella. Die eitrige Osteomyelitis, die Tuberkulose, die Lues spielen sich hier, pathologisch-anatomisch gesehen, im wesentlichen in der gleichen Weise ab, wie an anderen platten Knochen, durch örtliche Lage und Funktionseinflüsse jedoch in eine besondere Form gekleidet.

1. Bei Osteomyelitis.

Die Lokalisation der primären, hämatogenen Osteomyelitis in der Kniescheibe ist außerordentlich selten. Die sekundäre Osteomyelitis der Patella durch Uebergreifen benachbarter Kniegelenksherde ist kein so seltenes Leiden. Die Angaben über die vorzunehmende Behandlung der Kniescheibenosteomyelitis schwanken sehr. Während ein Teil der Autoren sich mit einer Auslöffelung des Herdes und Entfernung des Sequesters begnügt und dabei gute Erfolge gehabt hat, empfehlen andere auf Grund von Mißerfolgen mit dieser Behandlung eine eingreifendere Methode und verlangen die Entfer-

nung der Kniescheibe. Auffallend ist, daß manche berichten, mit der einfachen Inzision auf den Patellarherd und der Auslöffelung desselben in kurzer Zeit eine günstige Heilung trotz eitriger Kniegelenkentzündung erzielt zu haben, so u. a. W. Müller und Partsch, der 2 Fälle so zur Heilung brachte. In anderen Fällen von gleichzeitigem serös-eitrigem Gelenkerguß brachte die einfache Auslöffelung schon Heilung. Die früher oft lange geübte konservative Behandlung, zum Teil infolge anfänglicher Unkenntnis der Diagnose, ist heute verlassen. Es ist im Gegensatz zu früher heute die Frühdiagnose zwecks möglichst frühzeitiger Operation unbedingt anzustreben. Denn nur die Operation vor Durchbruch in das Kniegelenk schafft günstige Heilungsaussichten. Je früher die Osteomyelitis zur Operation gelangt, umso schonender kann der Eingriff sein. Die Nachbehandlung hat sich zunächst auf (nicht zu lange durchführende) Fixierung des Kniegelenks zu beschränken. Schon bald kann mit passiven und aktiven Bewegungen begonnen werden, da die Prognose dieser sekundären Kniegelenkeiterungen bekanntlich eine ziemlich gute ist. Die neueren Ansichten vertreten mehr eine totale Patellektomie bei der ausgedehnteren Form der Kniescheibenosteomyelitis, so befürwortet von Rocher, Mouchet, Levit. Die Prognose der Kniescheibenosteomyelitis ist, die rechtzeitige Erkennung und Behandlung vorausgesetzt, als unbedingt gut zu bezeichnen. Diese Vorhersage bezieht sich sowohl auf die Beseitigung der Krankheit, wie auch auf die Wiederherstellung der Funktion. Setzt die Behandlung dagegen zu spät ein, oder wird sie unsachgemäß durchgeführt, so kann meist eine verschieden starke Beeinträchtigung der Kniegelenkbeweglichkeit durch Patellarankylose oder gar Versteifung des Kniegelenks die Folge sein.

2. Bei Tuberkulose.

Die Behandlung der Patellatuberkulose soll eine operative sein, einerlei, ob es sich um eine geschlossene oder eine offene Form handelt. Es sind zwar Fälle beschrieben, in denen eine Spontanheilung eingetreten ist, oder bei denen die konservative Behandlung zum Ziele führte. Wenn man aber andererseits die ungeheure Komplikation betrachtet, die eine an sich heilbare Kniescheibentuberkulose verursachen kann, wenn sie zu Folge später Erkennnung oder unsachgemäßer Behandlung ein Uebergreifen zur Folge hat, so wird die Bedeutung einer frühzeitigen Erkennung zwecks baldiger operativer Behandlung recht eindeutig klar. Die operative Behandlung besteht entweder in einer Beseitigung des Herdes oder in einer Entfernung der ganzen Kniescheibe. Beide Methoden haben ihre unbedingten Anhänger. Es ist aber zweckmäßig, die Entscheidung von dem Befund allein abhängig zu machen. Ist der Herd nicht zu ausgedehnt, und der Patellaknorpel nicht angegriffen, so kann man sich mit einer Auslöffelung begnügen. Daß dabei die Knorpelschicht auf das sorgfältigste zu schonen ist, ist selbstverständlich.

Durch die Beseitigung des Herdes ist eine Heilung möglich, auch die serösen Reizergüsse im Kniegelenk kann man danach vollkommen verschwinden sehen. Pendl hat der Auskratzung einer histologisch bestätigten Tuberkulose, die mit einer feinen Fistel eine Woche vorher in das Kniegelenk durchbrochen war, trotz vorhandener Infektion des Gelenkes eine Plombierung des Herdes folgen lassen. Diese Plombierung des Herdes mit der Moytig'schen Jodoformplombe geschah nach Ausfräsung der Kniescheibe so, daß die freie Oberfläche der Plombe in das Gelenk schaute. Die transarthrale Plombierung wurde ohne Schaden für das Gelenk ertragen. Es trat nach 3 Wochen vollständige Heilung ein. Die Plombe wurde laut Röntgenkontrolle vollständig resorbiert. Ist die tuberkulöse Erkrankung der Patella ausgedehnter, besteht insbesondere die Gefahr eines Gelenkdurchbruches, so ist die Exstirpation der Patella unbedingt anzuraten. Sie ist von einer Reihe von Autoren auf Grund dieser Anzeigenstellung, mit gutem funktionellem Ergebnis vorgenommen worden. Levit beschreibt sogar eine Beobachtung von einer Patellektomie, die von seinem verstorbenen Vater vor 40 Jahren, in der antiseptischen Aera, mit bestem funktionellen Ergebnis wegen Tuberkulose ausgeführt worden war.

In den Fällen, in denen bereits eine sekundäre Kniegelenktuberkulose entstanden ist, kommt als Behandlung nur die dem Befund angepaßte, mehr oder weniger weitgehende Resektion des Kniegelenkes in Frage, falls nicht besondere Gründe für ein konservatives Vorgehen sprechen. Die Prognose der Kniescheibentuberkulose ist sehr gut, solange es nicht zu einem Durchbruch gekommen ist. In diesen Fällen tritt oft sogar eine Heilung per primam intentionem ein. Mit fortschreitendem Prozeß verschlechtert sich jedoch die Vorhersage. Wenn bei der nach vorn durchbrochenen Tuberkulose eine Heilung gewöhnlich noch zu erreichen ist, verlangt die Beteiligung des Kniegelenkes meist ein radikales verstümmelndes Vorgehen, um der Erkrankung Herr zu werden.

3. Bei Lues.

Die Lues der Patella als isoliertes Krankheitsbild ist eine äußerst seltene Erkrankung. 12 Fälle sind im Schrifttum bekannt. U. a. berichtet Paas einen eigenen Fall. Er beobachtete ihn 1935. Die Behandlung der Kniescheibenlues ist in jedem Falle eine konservativ-spezifische, die in nichts von der Behandlung anders sich manibestierenden oder lokalisierten Lueserkrankungen abweicht. Durch eine antiluische Behandlung (Neosalvarsan und Jodkali) ist eine baldige Beseitigung der subjektiven Erscheinungen zu erreichen. Die objektiven Veränderungen dagegen scheinen, weit aus den Veröffentlichungen im Schrifttum zu ersehen ist, nicht in allen Fällen zu verschwinden, bzw. sich nur zu verringern. Paas sagt noch zu der Kniescheibenlues, daß bei Anerkennung der Insulttheorie gerade die Patella eine bevorzugte Lokalisation für die Knochenlues ab-

geben müßte, da hier die auslösenden Voraussetzungen: exponierte Lage und chronisches Trauma, besonders stark gegeben sind. Wenn es trotzdem praktisch so selten zu einer luischen Affektion an dieser Stelle kommt, so ist der Grund hierfür wohl hauptsächlich in der anatomischen Sonderstellung der Patella im Rahmen des gesamten Skelettapparates (Blutversorgung) zu sehen.

4. Bei Mycosis.

Die Mycosis der Patella ist ein äußerst seltenes Vorkommnis. J. Murard beschreibt (Zbl. 67) einen Fall. Diese Mitteilung scheint die einzige Beobachtung dieser Art zu sein. Die Heilung wurde durch langdauernde Jodbehandlung erzielt.

Die chirurgische Behandlung der Patella bei Tumoren

Zu den seltenen isolierten Kniescheibenerkrankungen gehören neben den entzündlichen Prozessen auch die Tumoren. Das bezieht sich sowohl auf die echten Gewächse wie auch auf die Scheintumoren: die Osteodystrophia fibrosa und die Osteodystrophia deformans. Die echten Gewächse setzen sich zusammen aus: Exostosen, Chondromen und Sarkomen. Die verhältnismäßig am häufigsten vorkommende Geschwulstart ist das Sarkom.

Echte Gewächse

1. Exostosen.

Die Exostosen, also kartilaginäre Bildungen, die isoliert an der Patella, häufiger an mehreren Stellen des Skeletts gleichzeitig vorkommen, haben ihren Sitz an der Kniescheibe sowohl an der Vorderseite als auch an der Gelenkseite. Gewöhnlich sind sie klein und machen keine größeren Beschwerden. Aber auch ausgedehnte Bildungen mit erheblichen klinischen Befunden gibt es. Bei der Röntgenuntersuchung geht an irgendeiner Stelle der Kniescheibe eine Neubildung ab. Wenn auf Grund der Größe oder des Sitzes Beschwerden oder andere klinische Erscheinungen, besonders Druck auf das Kniegelenk oder den Streckapparat, Schmerzen, Erguß im Kniegelenk usw. durch die kartilaginäre Exostose verursacht werden, dann muß operativ angegangen werden. In der Regel wird in diesen Fällen die Abtragung der Exostose und ein Verschluß der Kapsel und des Streckapparates genügen.

2. Chondrome.

Die Chondrome, die verschiedene Form und Größe und an verschiedenen Stellen der Kniescheibe ihren Sitz haben können, befallen vorwiegend das Kindesalter. Die Behandlung der Chondrome der Kniescheibe ist eine operative und besteht in einer partiellen Resektion des Kniescheibenteiles, von dem das Gewächs seinen Ausgang genommen hat. Es ist allerdings zu überlegen, ob nicht Kaiser

zuzustimmen ist, der vorschlägt, die Resultate der Operation zu verbessern, indem man die ganze Kniescheibe entfernt, da bei Teilentfernungen häufig Ankylosen des Patellarestes mit dem Femur entstehen. Insbesondere im jugendlichen Alter, bis zum 15. Jahr, ist ja die Entfernung der Kniescheibe subperiostal, ohne Unterbrechung des Streckapparates möglich, wobei noch eine weitgehende Regenerationsfähigkeit unterstützend für den Vorschlag ins Gewicht fällt. Die Vorhersage nach der Operation eines Chondroms der Patella scheint eine günstige zu sein. Uebergänge in eine maligne Form sind an der Kniescheibe nicht beschrieben worden.

3. Sarkome.

Der Röntgenbefund ist beim Sarkom wichtig und ausgesprochen. Je nach dem Stadium der Entwicklung kann ein Teil der Kniescheibe oder die Patella ganz fehlen. Im Bereich des Defektes findet sich entweder eine wie ausradierte, verwaschene Struktur, oder es sind noch Schattenreste des ehemaligen Knochenbaues angedeutet zu sehen. Auch ein spärliches, unregelmäßiges Knochenbalkenwerk kann angetroffen werden, desgleichen weiter eine streifige Fleckung. Bei den mehr oberflächlichen Formen findet man im Beginn nur eine oberflächliche Periostabhebung, oder einen Corticalisdefekt, in vorgeschrittenen Fällen ist der vordere Rand in wechselnder Tiefe verschwunden, ganz fehlend oder läßt nur noch eine Reststruktur erkennen. Davor findet sich dann ein großer, unscharf begrenzter, mehr oder weniger dichter Weichteilschatten. Am Rand der Kniescheibe kommen, gerade bei den Sarkomen periostaler Herkunft, auch die charakteristischen Spiculaebildungen vor.

Die Behandlung der noch örtlichen Patellarsarkome kann nur eine chirurgische sein. Sie besteht in der Entfernung der Kniescheibe mitsamt des Kniegelenkes oder besser in der hohen Amputation des Oberschenkels. Natürlich kann auch in einzelnen Fällen der Röntgenbehandlung ein meist vorübergehender Erfolg beschieden sein. Der Vorteil und die Notwendigkeit chirurgisch-operativer Behandlung liegt aber darin, daß in vielen Fällen, besonders beginnender Entwicklung die Entscheidung des Ausmaßes der Behandlung erst bei der Operation getroffen werden kann. Denn bei einfachen Osteomen und Chondromen kann man sich auf Exzision des Osteoms bzw. die Exstirpation der Patella beschränken. Handelt es sich aber um einen örtlich vorgeschriebenen Fall, so ist ein radikales Vorgehen mit Absetzung des Oberschenkels im oberen Drittel erforderlich, da die Röntgenbestrahlung, wie auch die weniger radikale Operation, versagen und es zu Rezidiven kommen kann, wie aus Erfahrungen an anderen Skeletteilen zu schließen ist. Etwas anderes ist es, wenn bereits Metastasen da sind. Beim Vorhandensein inguinaler Lymphmetastasen kann man noch den Versuch einer Exartikulation im Hüftgelenk mit gründlicher Ausräumung machen. Die Ergebnisse sind aber bezüglich Dauerheilung schlecht. Hier ist ein Ge-

biet, indem die Röntgenstrahlen mehr zu leisten vermögen. Die Fälle mit bereits vorhandenen Fernmetastasen bieten der Therapie höchstens noch Palliativerfolge. Die Prognose der Patellarsarkome ist schlecht. Die Beobachtungen zeigen, daß das Leiden immer innerhalb einiger Jahre zum Tode geführt hat, allerdings scheint die Krankheitsdauer beim Kniescheibensarkom etwas länger zu sein, als bei Sarkomen anderer Knochen. Die Vorhersage hängt von dem Entwicklungsstadium ab, in dem der Patient zur Behandlung kommt.

Scheingewächse

Richtungweisend für die Scheingewächse der Kniescheibe sind Weichheit und Abgegrenztheit des Tumors, das Pergamentknittern und der meist leicht deutbare Röntgenbefund, gelegentlich auch vielleicht eine Spontanfraktur der Kniescheibe. So berichtet zum Beispiel Mau von einer Spontannfraktur bei Osteodystrophia fibrosa. Die Behandlung kann operativ und durch Röntgenstrahlen erfolgen. Die früher unter der Annahme der sarkomatösen Natur der Riesenzelltumoren angewendete, radikale Behandlungsweise in Form der Oberschenkelamputation ist mit Recht verlassen. Auch die Exstirpation der Kniescheibe wird in den meisten Fällen überflüssig sein. Hat man eine radikale Entfernung der Patella vornehmen müssen, so gibt Woravek an, den so gesetzten Defekt durch einen Muskellappen aus dem vastus internus zu decken, eventuell mit Anfügen eines der Tibia entnommenen Knochenstückes. Dumstrey benutzt einen Periostsehnenlappen aus der Tibia. Schanz gab eine Methode an, nach der es gelingt, den Defekt durch darüberlegen des M. sartorius zu decken. Heute begnügt man sich fast allgemein mit einer Auslöffelung der erkrankten Teile der Kniescheibe, unter Umständen führt man eine Teilresektion aus. Ist dagegen die Patella ganz erkrankt, so ist die Patellektomie angeraten. Der Auskratzung wird von einigen eine Aetzung mit Carbolsäure angeschlossen.

Die Röntgenbehandlung, die in der Behandlung der Ostitis fibrosa anderer Skelettknochen sich einen allerdings etwas umstrittenen Platz erworben hat, ist, soweit zu übersehen ist, bisher bei der Behandlung der Riesenzelltumoren der Kniescheibe noch nicht versucht worden. Auch ist darauf hinzuweisen, daß die Röntgenbestrahlung nur für die Fälle angewandt werden soll, bei denen Riesenzell-Geschwülste bestehen, da sie bei knöchernen fibröser oder cystischer Umwandlung des Tumors naturgemäß versagt. Die Möglichkeit eines Rezidivs besteht, auch eine sarkomatöse Entartung (zwar sehr selten, an der Kniescheibe bisher nur von Mau beobachtet) ist möglich, so ist bei der Operation Wert darauf zu legen, daß der Herd restlos beseitigt wird.

Die Heilung erfolgt in den meisten Fällen nach der Beseitigung des Krankheitsprozesses rasch, wobei sich die Patella weitgehend wieder herstellen oder auch eine leichte Verkleinerung mit Sklerosierung durchmachen kann.

Die chirurgische Behandlung der Patella bei Osteoarthropathia Tabica

Die Osteoarthropathia tabica der Kniescheibe ist eine sehr, sehr seltene Erkrankung. Sie besteht in Knochenschwund und gleichzeitig in Knochenneubildung von den Randwülsten und in starker Callusbildung und Neigung zu Spontanbrüchen. Die Behandlung besteht in einer Therapie der Tabes. Die Heilungsneigung der Spontanfraktur wird verschieden beurteilt. Neben weniger zahlreichen raschen Heilungen, finden sich auch Beobachtungen, wo keine Konsolidierung eintrat oder häufige Refrakturen vorkamen. Die schlechte Konsolidationsneigung wird darauf zurückgeführt, daß bei der Tabes im allgemeinen wenig Markcallus ausgebildet wird, sodaß die Fragmente nur durch einen äußeren Periostmuff zusammen gehalten werden. An der Kniescheibe ist infolge der nur an der Vorderseite vorhandenen Periostbekleidung die Konsolidierung noch weniger gut möglich.

Die chirurgische Behandlung der Patella bei Chondropathia

Bei der Chondropathia der Patella handelt es sich um eine Veränderung des knorpeligen Anteiles der Kniescheibe.

Büdinger ist der Ansicht, daß die frühzeitige operative Entfernung des kranken Patellarknorpels das Beste ist. Werden doch hierdurch dem Patienten einmal die Beschwerden genommen, zum anderen einer Entstehung von Arthritis deformans entgegengewirkt. Spontanheilungen scheinen selten zu sein. Es ist aber ratsam, erst an die Operation zu denken, wenn die längere Zeit fortgesetzte konservative Behandlung erfolglos gewesen ist. So wurden an der Klinik Marburg in den letzten 12 Jahren 4 Fälle von Chondropathia nach erfolgloser konservativer Therapie operativ behandelt. Die veränderten Knorpelschichten wurden mit dem Scapellmesser abgetragen und die Patienten geheilt.

Siehe Krankengeschichte 10 und 11.

Die chirurgische Behandlung der Patella bei Osteochondritis dissecans

Die Kniescheibe ist selten Sitz einer Osteochondritis dissecans. In der Literatur teilt Rostock 5 Fälle mit. Auch Gellmann, Rombold, Röpke berichten je über einen Fall. Bei stärkeren Beschwerden und bei Versagen der konservativen Behandlung, die in einer Ruhigstellung besteht, ist die Indikation zur Operation angezeigt. Ohne Eröffnung des Kniegelenkes wird der Herd freigelegt. Die Körper werden entfernt und der Grund des Defektes in der Patella geglättet.

Auch an der Marburger Klinik kamen 2 Fälle zur Behandlung. Der eine 1933, der andere 1938.

Siehe Krankengeschichte 12 und 13.

Uebersicht die über Krankengeschichten

Krankengeschichte 1, 2, 3, 4 zeigen den Heilungsverlauf von Querfrakturen, bei denen die Naht nach Schultze, Duisburg ausgeführt wurde.
Krankengeschichte 5 zeigt die Therapie bei einer komplizierten Querfraktur.
Krankengeschichte 6 zeigt die konservative Behandlung einer Sternfraktur.
Krankengeschichte 7 zeigt den Heilverlauf einer operativ behandelten Sternfraktur.
Krankengeschichte 8 und 9 zeigen den Heilungsverlauf bei habituellen Patellarluxationen durch die Klapp'sche Fascienstreifenoperation.
Krankengeschichte 10 und 11 zeigt die operative Behandlung bei Chondropathia patellae.
Krankengeschichte 12 und 13 zeigt die chirurgische Behandlung bei Osteochondritis dissecans.

Krankengeschichte 1 (37/2425).

Anamnese: Eine 62jährige Patientin rutschte am 7. 1. auf der Straße aus und fiel auf das rechte Knie. Darauf war jede Bewegung des Knies schmerzhaft. Der hinzugezogene Arzt stellte eine Patellarfraktur fest und überwies die Patientin der Klinik.

Lokalbefund: Es besteht ein Bluterguß, starke Druckschmerzhaftigkeit über der Patella. Deutlich sichtbarer Spalt von etwa zwei Querfingern in derselben.

Röntgenbild: zeigt eine Querfraktur der Patella mit großer Dislokation ad longitudinem. Operation nach Abklingen des Blutergusses. Bis dahin Lagerung auf eine Volkmannschiene und feuchte Verbände.

Operation: in Aethernarkose. Es wird ein bogenförmiger Schnitt über der Patella angelegt. Die Haut wird bis zur Freilegung der beiden Fragmente abpräpariert. Die Koagula werden entfernt. Der seitliche Streckapparat ist stark zerfetzt. Nach Hochkippen der Fragmente wird er genäht und die Berührungsstellen der Fragmente abgesägt. Sodann folgt Reposiiton unter großer Spannung, Subcutan- und Hautnaht. Ein steriler Verband wird angelegt. Die Röntgenkontrolle ergibt gute Verkleinerung der Patella und glatte Hinterfläche. Das Bein wird auf eine Volkmannschiene gelegt.

21. 1. Pat. ist beschwerdefrei. Temperatur ist normal.

8. 2. Die Schiene wird abgenommen, es wird mit Bewegungsübungen begonnen.

18. 2. Weitere Bewegungsübungen. Beugung des rechten Knies ist noch stark eingeschränkt.

28. 2. Pat. bewegt schon etwas besser.

10. 3. Pat. steht auf und beginnt wieder zu laufen.

22. 3. Pat. wird entlassen. Streckung bis zu 160 Grad, Beugung bis zu 50 Grad möglich.

Krankengeschichte 2 (36/1114).

Anamnese: Ein 46jähriger Mann, der am 21. 7. von einem Postauto angefahren wurde, verspürt nach dem Unfall im linken Knie heftige Schmerzen. Passanten liefern ihn in die Klinik ein.

Lokalbefund: Das linke Knie ist stark angeschwollen. Die Patella scheint in 2 Teilen fühlbar zu sein. Das untere Fragment scheint nach unten gerutscht zu sein.

Röntgenaufnahme: ergibt Querbruch der Kniescheibe, wobei das untere Bruchstück aus einer größeren Anzahl kleiner Fragmente besteht. Zunächst Lagerung auf Volkmannschiene.

Therapie: Am 27. 7. wird die Operation in Aethernarkose und Blutleere ausgeführt. Bogenförmiger Schnitt oberhalb der Patella. Von den unteren Bruchstücken mußten einige besonders zerquetschte entfernt werden. Die Bruchstücke wurden an den über die Vorderseite der Kniescheibe hinziehenden Sehnenanteilen durch Catgutnähte fixiert. Außerdem wurde der eingerissene Sehnenstreckapparat genäht. Anschließend Lagerung auf Volkmannschiene.

10. 8. Entfernung der Schiene. Beginn mit selbsttätigen Bewegungsübungen.

15. 8. Pat. steht auf.

20. 8. Es besteht kein Erguß im linken Kniegelenk, auch keine Druckschmerzhaftigkeit. Beugung bis zu 95 Grad, Streckung bis zu 180 Grad möglich. Pat. wird in ambulante Behandlung entlassen.

Krankengeschichte 3 (30/2437).

Anamnese: 61jähriger Patient rutschte am 14. 1. auf der durch Tauwetter schlüpfrigen Straße aus und fiel mit voller Wucht auf das rechte Knie. Er konnte nicht mehr laufen. Es bildete sich allmählich ein starker Bluterguß aus. Der zugezogene Hausarzt stellte einen Bruch der Kniescheibe fest und überwies ihn der Klinik.

Lokalbefund: Das rechte Knie weißt eine geringe Schwellung auf. Man fühlt in der Patella deutlich einen freien Spalt, der Quer verläuft.

Röntgenbefund: bestätigt die Querfraktur der Patella.

Therapie: da die Fragmente schon etwas Dislokation ad longitudinem zeigen, wird Operation in Aethernarkose ausgeführt, am 3. 2. Naht nach Schultze, Duisburg. Hautnähte. Zirkulärer Gipsverband. — Nach 5 Wochen wird der Gipsverband entfernt. Langsamer Beginn mit Bewegungsübungen. Gute Fortschritte. Röntgenkontrolle ergibt guten Stand der Fragmente.

Bei der Entlassung ist die Wunde über der Patella fest verheilt.

Die Patella ist auf Druck nicht mehr schmerzhaft. Bewegungen: Beugung bis weit über 90 Grad möglich, aktive Streckung, auch bei erhobenem Oberschenkel vollkommen.

Pat. wird am 20. 3. zur hausärztlichen Weiterbehandlung entlassen.

Krankengeschichte 4 (32/1048).

Anamnese: 58jähriger Mann stolperte am 21. 7. und fiel mit dem linken Knie auf einen Stein. Er konnte das Bein im linken Kniegelenk nicht mehr strecken.

Lokalbefund: Das linke Kniegelenk sieht stark geschwollen aus, besonders in seinem vorderen Anteile, am stärksten um die ganze Patellargegend herum. Bei der Palpation findet man dicht unter der Haut schon Fluktuation, die offenbar durch Bluterguß bedingt ist, und bei tieferem Eindrücken im unteren Teile der Patella einen deutlichen Spalt zwischen zwei Knochenteilen quer verlaufend.

Röntgenaufnahme: Querbruch der Patella in ihrem unteren Teil.

Zunächst Bettruhe und feuchte Verbände.

Therapie: Da die Schwellung inzwischen erheblich zurückgegangen ist, wird am 27. 7. in Aethernarkose und Blutleere operiert. Bogenschnitt, die Patella nach oben umgreifend. Es wird sodann der Hautlappen zurückpräpariert. Viel Cruor wird zwischen den Fragmenten und aus dem Kniegelenk ausgeräumt. Sodann wird das obere Fragment etwas glatt gesägt, an der Bruchfläche durch senkrechtes Absägen. Das untere Fragment ist so klein, daß ein Absägen unmöglich ist. Durch Catgutnähte werden die Bruchstücke vereinigt, indem die seitlichen Streckapparate, die weit eingerissen sind, fest miteinander vereinigt werden, und die Fascienteile, die der Patellavorderfläche anliegen. Subcutan- und Hautnähte. Volkmannschiene mit Un-

terpolsterung des Kniegelenks, so daß eine ganz leichte Beugestellung zustande kommt.

10. —. Fortnahme der Schiene, Beginn mit Patellarspiel und Beweglichlichkeit des Kniegelenkes.

2. 12. Entlassung. Kniegelenkstreckung ist bis 180 Grad möglich, Beugung jedoch nur um 65 Grad. Keine Wackelbewegungen im Kniegelenke.

Krankengeschichte 5 (37/2343).

Anamnese: 20jähriger Pat. bekam am 27. 12. einen Pferdehufschlag vor das rechte Knie, das darauf blutete und anschwoll. Der Stabsarzt überwies ihn sofort der Klinik.

Lokalbefund: Das rechte Knie ist stark geschwollen. Auf der Mitte des Knies befindet sich eine markstückgroße Wunde, aus der es blutet. Die Patella ist nicht mit Sicherheit zu tasten. Pat. gibt starke Schmerzhaftigkeit an.

Therapie: 27. 12. Es wird die primäre Wundexcision ausgeführt. Die Wunde wird mit Rivanol gespült, das Gewebe in der Umgebung der Wunde mit Rivanol infiltriert. Ein Perubalsamverband wird angelegt. Das Bein wird auf eine Schiene gelagert. Tetanusantitoxin wird gespritzt.

6. 1. Die Wunde ist verheilt. Fäden werden entfernt.

12. 1. Es wird die Operation in Chloräthyl-Aethernarkose ausgeführt. Ueber die Kniescheibe wird ein nach oben verlaufender Bogenschnitt ausgeführt. Die Fragmente werden freipräpariert und die Frakturlinien der Fragmente glatt gesägt. Der Streckapparat wird mit Catgut genäht. Einige Catgutperiostnähte, dann werden Subcutan- und Hautnähte gemacht. Ein steriler Verband wird angelegt und das Bein auf eine Volkmannschiene gelagert.

1. 2. Röntgenkontrolle ergibt, daß Patellarfraktur noch nicht völlig verheilt ist. An der Rückseite der Patella sieht man eine leichte Treppenbildung in der Frakturlinie.

5. 2. Die Schiene wird entfernt. Pat. beginnt mit vorsichtigen Bewegungen.

10. 2. Der Patient macht gute Fortschritte in der Bewegung des Knies.

14. 3. Der Pat. kann bis zum rechten Winkel beugen, steht auf, bekommt Massage.

25. 3. Pat. wird in poliklinische Weiterbehandlung entlassen. Die Patella ist gut verschieblich, Streckmöglichkeit bis 180 Grad, Beugung bis zu 90 Grad möglich.

Krankengeschichte 6 (33/1933).

Anamnese: 18jähriger Pat. stolpert am 13. 5. bei Geländeübungen der Hitlerjugend über einen Baumstamm. Gleich hatte er starke Schmerzen im Knie und konnte nicht mehr laufen. Der hinzugezogene Arzt überwies ihn, als auf feuchte Umschläge hin die Beschwerden am nächsten Morgen nicht nachließen, der Klinik.

Lokalbefund: Das linke Knie wird leicht gebeugt gehalten. Das Knie ist stark geschwollen. Die Konturen des Kniegelenks sind verstrichen. Die Patella tanzt, sie ist auf geringen Druck bereits äußerst schmerzhaft.

Röntgenbild: zeigt eine Sternfraktur der Patella mit geringer Dislokation der Fragmente.

Therapie: Lagerung auf Volkmannschiene, feuchter Verband.

2. 6. Es besteht immer noch ein Erguß im Kniegelenk, daher wird heute punktiert. Punktion ergibt etwa 15 ccm bräunlich-rötliche Flüssigkeit. Darauf wird ein Kompressionsverband angelegt. Es besteht nur noch eine geringe Druckschmerzhaftigkeit der Patella. Weiterhin Lagerung auf eine Volkmannschiene.

4. 7. Röntgenkontrolle zeigt gute Heilung der Frakturlinien, die eine deutliche Verdickung aufweisen. Keine Schmerzhaftigkeit mehr auf Druck.

6. 7. Es besteht noch Bewegungseinschränkung auf Druck.

15. 7. Die Bewegung im Kniegelenk hat gute Fortschritte gemacht.

18. 7. Pat. wird in ambulante Behandlung entlassen. Streckung um 2 bis 3 Grad weniger als 180 Grad, Beugung um 80 Grad. Patella gut verschieblich, etwas vergrößert, keine Wackelbewegung, kein Schubladensymptom.

Krankengeschichte 7 (35/276).

Anamnese: 14jähriger Pat. fiel am 1. 5. von einem hohen Sand-Steinblock. Pat. hatte starke Schmerzen im linken Knie, das er nicht mehr strecken konnte und sehr stark anschwoll. Der hinzugezogene Arzt überwies ihn der Klinik.

Lokalbefund: Bläulich verfärbtes Hämatom im Bereich des ganzen linken Knies, ebenso starke Schmerzhaftigkeit und Schwellung. Fluktuation über der Patella. Die Patella selbst fühlt man als mehrere Fragmente, welche nach distal und proximal abgewichen sind. Das Bein kann wohl passiv, aber nicht aktiv gestreckt werden. Kleine Wackelbewegungen bei Streckstellung. Kein Schubladensymptom.

Röntgenaufnahme: zeigt Sternfraktur der Patella mit erheblicher Dislokation der Fragmente.

Therapie: Nach 8 Tagen wird in Aethernarkose und Blutleere die Operation ausgeführt. Es wird ein bogenförmiger Schnitt oberhalb der Patella angelegt. Ein sehr großes Hämatom zwischen den Fragmenten der Patella wird ausgeräumt. Der bds. etwa 3 cm breit eingerissene seitliche Streckapparat wird mit dickem Catgut genäht. Die Fragmente liegen danach gut zusammen. Nachdem noch 3 Catgut-Nähte der Patellarfascie gemacht sind, wird die Subcutan- und Hautnaht angelegt.

Die Röntgenkontrolle ergibt in beiden Ebenen ideale Lage. Es wird ein Gipsverband in Streckstellung gemacht.

30. 6. Der Gipsverband wird entfernt und mit Bewegungsübungen im Bett begonnen.

11. 6. Pat. steht auf. Beweglichkeit im Kniegelenk macht gute Fortschritte, zur Zeit gute Beugefähigkeit bis 150 Grad.

13. 7. Pat. wird arbeitsfähig entlassen.

Krankengeschichte 8 (34/1063).

Anamnese: Im Alter von 4 Jahren fiel die jetzt 15jährige Patientin von einer Leiter auf die Scheune. Das linke Knie war geschwollen und schmerzhaft. Eine leichte Schwellung blieb am linken Knie immer bestehen. Schmerzen verspürte Pat. nur bei Witterungsumschlägen. Vor 8 Jahren etwa schnappte das Knie zum erstenmal aus. Pat. fiel dabei plötzlich auf der Straße hin. Seit dieser Zeit schnappt das Knie häufig beim Gehen aus. 1928 bekam Pat. einen Gipsverband. Aber der Zustand hatte sich dadurch nicht geändert. Wegen großer Unsicherheit beim Gehen wird die Pat. am 18. 7. in die Klinik eingeliefert.

Lokalbefund: Die linke Kniegelenksgegend ist etwas stärker als die rechte. Das Knie ist in der Beugung nicht beeinträchtigt. Bei der Beugung schnappt das linke Kniegelenk meist medial aus.

Therapie: 23. 7. Operation in Aethernarkose. Es wird ein medial gestielter Lappenschnitt gemacht. Nach Zurückklappen des Lappens werden durch die Quadricepssehnen und durch das Lig. patellare schlitzförmige Oeffnungen angelegt. Es wird dann von der Fascia lata des Oberschenkels durch Längsschnitt auf dieselbe ein entsprechend langer Fascienstreifen entnommen und derselbe sofort durch die angelegten Oeffnungen circulär um die Patella hindurchgesteckt und nach maximaler Reposition der Patella am Periost des medialen Epicondylus femoris durch Seidennähte fixiert. (Methode

nach Klapp). Subcutan- und Hautnaht. Primärer Verschluß der Wunde am Oberschenkel. Lagerung des Beines zwischen Sandsäcke.

31. 7. Wunde heilt.

14. 8. Fäden werden entfernt.

23. 8. Schiene wird entfernt, Beginn mit aktiven Bewegungsübungen.

7. 10. Pat. wird in hausärztliche Behandlung entlassen.

Krankengeschichte 9 (33/1846).

Anamnese: Eine jetzt 22jährige Pat. hatte zu ihrer Schulzeit schon an beiden Knien Beschwerden. Es kam besonders beim Vertreten und beim Bergabgehen zu einem Verrutschen der Kniescheiben nach außen. Meist schnappten sie wieder von selbst zurück. 2 Mal mußte durch Zug am Fuß die Reposition vorgenommen werden. Nachher kam es meist zu einer Anschwellung des betreffenden Knies. Vor einem halben Jahr ereignete sich die Sache in 14 Tagen 6 Mal. So hat sich die Pat. zur Operation entschlossen.

Lokalbefund: Form beider Kniegelenke o. B. Kein Erguß, keine Schwellung. Beide Kniescheiben lassen sich leicht um fast ihre Breite nach außen verschieben.

Therapie: 17. 10. Operation in Aethernarkose. Am rechten Knie zum äußeren Patellarrand parallel verlaufender halbkreisförmiger Schnitt an der Außenseite 3 cm vom Patellarrand entfernt bis auf den Bandapparät des Kniegelenks. An der Innenseite des Kniegelenks etwa zur Beinachse parallel verlaufender Schnitt, ebenfalls bis auf den Kapselapparat. Stumpfes Durchgehen mit der Kornzange von beiden Enden dieses Schnittes nach dem auf der anderen Seite angelegten Schnitt, scharf direkt am unteren und oberen Patellarrand vorbei durch die Quadricepssehne hindurch. Herausnahme eines 23 cm langen und 2—3 cm breiten Fascienstreifens aus der Fascia lata am Außenrand derselben Seite, von entsprechendem Hautschnitt aus. Durchziehen dieses Fascienstreifens um den äußeren Patellarrand herum und fixieren der beiden Enden an der Innenseite des Kniegelenks am Bandapparat mit mehreren kräftigen Seidenknopfnähten. Subcutan und Hautnaht. Catgutknopfnaht des Schnittes an der Außenseite desselben Oberschenkels. Die prinzipiell gleiche Operation wird auf der anderen Seite ausgeführt. Der halbkreisförmige Schnitt wird jedoch an der Innenseite des linken Kniegelenks parallel dem Innenrand der Patella geführt.

24. 10. Der Zustand des Pat. ist zufrieden.

4. 10. Pat. beginnt mit aktiven Bewegungsübungen.

14. 11. Pat. wird nach Hause entlassen. Die Narben am rechten und linken Knie sind nicht druckempfindlich und auf der Unterlage gut verschieblich. Beugung im linken und rechten Kniegelenk bis zu 80 Grad, Streckung bis zu 180 Grad.

Krankengeschichte 10 (36/1205).

Anamnese: 29jährige Patientin hat seit 1 Jahr nach längerem Gehen und Stehen Schmerzen im rechten Kniegelenk. Von Januar bis März lag Pat. zu Bett. Sie wurde mit feuchtwarmen Umschlägen und Lichtkasten behandelt. Die Schmerzen besserten sich, nahmen aber sofort wieder zu, wenn Pat. aufstand. Einklemmungserscheinungen hat Pat. nicht beobachtet. Am 31. 7. wird Pat. zur weiteren Behandlung in die Klinik eingewiesen.

Lokalbefund: Die Konturen des Kniegelenks sind verstrichen. Beim Beugen und Strecken fühlt man deutlich Knirschen und Reiben, ebenso beim Verschieben der Patella.

Röntgenaufnahme: zeigt eine Aufhellung des Kniegelenks.

Therapie: 3. 8. Pat. wird tgl. mit Diathermie behandelt.

6. 8. Operation in Chloräthyl-Aethernarkose und Blutleere. Klappscher Z-Schnitt. Bei Eröffnung des Kniegelenks zeigt die Synovialis stark

entzündliche Veränderungen. Der Knopel an der Rückseite der Patella ist stark verdickt und aufgefasert. Der veränderte Knorpelteil wird entfernt. Die fibröse Kapsel genäht. Dann Subcutan-Hautnaht. Steriler Verband. Das Bein wird auf eine Schiene gelagert.

7. 8. Pat. hat die Operation gut überstanden, sie hat nur noch geringe Schmerzen im Knie.

11. 8. Die Schiene wird abgenommen und das Bein zwischen Sandsäcke gelagert.

17. 8. Fäden werden entfernt und mit Massage begonnen.

21. 8. Pat. steht auf.

29. 8. Wunde ist p. p. verheilt. Streckung des Knies bis 180 Grad. Beugung bis 80 Grad. Der Gang wird ohne Hinken vorgeführt. Pat. wird nach Hause entlassen.

Krankengeschichte 11 (37/2947).

Anamnese: 34jährige Patientin, die seit längerer Zeit Beschwerden im linken Knie hat, das dicker geworden ist und vor allem beim Gehen schmerzt, wird von ihrem Hausarzt am 7. 3. in die Klinik eingewiesen.

Lokalbefund: Im linken Kniegelenk ist ein geringer Erguß. Deutliches Tanzen der Patella. Kein Wackelknie, aber Schubladensymptom. Es besteht Druckschmerzhaftigkeit, vor allem im linken medialen Gelenkspalt. Beugung und Streckung ist im Kniegelenk schmerzhaft.

Therapie: 9. 3. Es wird Operation in Chloräthylnarkose ausgeführt. Auf der medialen Seite des linken Beines wird ein Z-förmiger Schnitt zur Eröffnung des Kniegelenks gemacht. Der Knorpel auf der Innenseite der Patella ist teilweise etwas getrübt und zeigt an verschiedenen Stellen kleinere Blutungen. Der mediale Meniscus ist stellenweise frei beweglich und wird exstirpiert. Die veränderten Stellen des Knorpels auf der Hinterseite der Patella werden in dünner Schicht mit dem Skalpell abgetragen. Der laterale Meniskus scheint nicht verändert zu sein. Der mediale Streckapparat wurde bei der Operation nicht durchtrennt. Naht der Kapsel. Einige Subcutan- und Hautnähte. Steriler Verband. Volkmannschiene.

10. 3. Pat. hat erhebliche Schmerzen im linken Knie.

12. 3. Pat. hat immer noch Schmerzen im Knie. Sie bekommt Luminal und Prontosil. Die Temperaturen sind normal.

18. 3. Die Fäden werden entfernt. Die Operationswunde hat sich an einer Stelle noch nicht geschlossen. Es entleert sich etwas eitriges Sekret aus dieser etwa 1 cm langen Oeffnung. Verband mit schwarzer Salbe. Das Bein liegt weiterhin auf der Schiene.

21. 3. Verbandswechsel. Tgl. feuchte Verbände.

23. 3. Die Schiene wird entfernt. Das Bein wird zwischen Sandsäcke gelagert. Pat. bekommt Prontosil und feuchte Verbände.

28. 3. Beginn mit Bewegungsübungen. Dabei äußert Pat. heftige Schmerzen.

31. 3. Weiterhin Bewegungsübungen.

5. 4. Beginn der Oberschenkelmassage.

13. 4. Weiterhin Massage und Bewegungsübungen, dazu tgl. 2 Mal 20 Minuten Heißluft. Die Beweglichkeit des Knies wird besser. Die offene Stelle an der Operationswunde hat sich auch geschlossen.

14. 4. Pat. wird entlassen.

Krankengeschichte 12 (33/3306).

Anamnese: 25jähriger Pat. rutschte am 8. 3. auf der Straße aus und schlug mit dem einen Knie gegen das andere. Sie fiel nicht hin. Sie hatte sehr starke Schmerzen im rechten Kniegelenk, konnte sich aber noch über die Straße schleppen. Dann war sie 10 Minuten ohnmächtig. Nachher her merkte sie, daß das Bein geschwollen war. Pat. bandagierte das Bein

fest, legte es hoch und hielt es ruhig. Einige Male konnte sie beim Verbandabmachen das Bein nicht bewegen. In dem Kniegelenk spürte sie ein rundliches Gebilde. Pat. ließ sich nach Alsfeld zum Arzt fahren, der ihre Ueberweisung in die Klinik anordnete.

Lokalbefund: Die Haut ist im Bereich des rechten Kniegelenks gelblich verfärbt und trocken ablösbar (durch Jodanstrich). Das Knie kann völlig gestreckt werden. Es wird aktiv bis zu einem Winkel von 50 Grad gebeugt. Pat. hat geringe Schmerzen an der Außenseite vorn. Im Kniegelenk noch geringer Erguß vorhanden. Patella frei beweglich. Keine Wackelbewegungen, kein Schubladensymptom. Medial im unteren Drittel der Patella umschriebene Druckschmerzhaftigkeit im Gelenkspalt.

Röntgenbefund: Im vorderen Gelenkspalt u. z. im Bereich der Kondylenschatten ein 1,5 cm langer und 0,5 cm breiter längsovaler freier Körper erkennbar von ziemlich dichter Spongiosastruktur, dessen Herkunft aus dem Röntgenbild nicht sicher zu finden ist. Sonst keine Veränderungen der Gelenkkonturen und Spongiosa.

Therapie: Operation in Blutleere und Aethernarkose. Es wird der Payr'sche Längsschnitt medial neben der Patella ausgeführt. Im Knie findet sich ein stark blutiger Erguß. Man sieht sofort in der Flüssigkeit 2 etwa pfenniggroße, knorpelüberzogene flache Körper schwimmen, die aber nicht vollkommen frei sind, sondern durch 1,5 cm lange Zotten unterhalb der Patella vorne festsitzen. Im unteren Abschnitt der Gelenkfläche findet sich der Entstehungsort der Körper. Es ist hier ein etwa 2 pfenniggroßer Knorpeldefekt, dessen Grund aus unregelmäßiger, etwas blutbedeckter Spongiosa besteht. Hier findet sich ein noch in Ablösung begriffenes, etwa kleinfingernagel großes Knochenstückchen, das zum Teil schon überknorpelt ist. Die Körper werden entfernt. Der Grund des Defektes in der Patella wird mit einem scharfen Löffel geglättet, die knorpeligen Ränder mit dem Messer etwas abgeschrägt. Die Kapsel wird offen gelassen und darüber der Bandapparat mit Catgut-Knopfnähten geschlossen. Subcutan- und Hautnaht. Lagerung auf Volkmannschiene.

25. 3. Bisher glatter Heilungsverlauf.

3. 4. Verbandswechsel. Fäden werden entfernt, die Wunde ist reizlos p. p. geheilt. Die Schiene wird entfernt und mit aktiven Bewegungsübungen begonnen.

10. 4. Pat. macht allmähliche Fortschritte im Bewegen.

14. 4. Pat. steht auf und geht umher.

18. 4. Röntgenkontrolle. Die Aufnahme von vorn nach hinten zeigt am lateralen Condylus subchondral noch mehrere fleckige Aufhellungen bis zu Stecknadelkopfgröße. Die Konturen des Conylus in diesem Abschnitt sind etwas unscharf. Auf der seitlichen Aufnahme sieht man an der Rückfläche der Patella einen etwa fingernagelgroßen, fleckigen, verdichteten Herd, das Bett des entfernten freien Gelenkkörpers. Solche selbst sind nicht mehr sichtbar.

19. 4. Die Wunde ist mit reizloser, leicht verdickter, frischroter Narbe verheilt und ein Erguß ist nicht nachweisbar. Beugung bis zu 25 Grad. Streckung ist vollständig. Der Gang ist noch ein wenig steif, nicht hinkend. Pat. wird mit Schonung entlassen, soll zu Hause weiterüben.

Krankengeschichte 13 (38/2082).

Anamnese: Vor 8 Jahren erlitt Pat. einen Unfall durch Sturz mit dem Fahrrad. Damals hatte er geringe Beschwerden im linken Kniegelenk, die sich in den folgenden Jahren zeitweise wiederholten, vorzugsweise beim Treppensteigen und Radfahren, sowie bei der Ausübung seines artistischen Berufes. Seit 23. 12. hat Pat. stärkere Beschwerden, Schmerzen besonders bei Belastung des gestreckten Kniegelenks. So wird Pat. am 31. 1. vom Hausarzt in die Klinik eingewiesen.

Lokalbefund: Auf der linken Patella sieht man im äußeren oberen Quadranten eine flachbuckelige Vorwölbung, die an der entsprechenden Stelle der rechten Patella nicht zu finden ist. Diese Vorwölbung ist nach der Palpation auf eine Verdickung im Bereich der Verletzungsstelle in geringem Grade druckempfindlich. Im übrigen zeigen die Konturen des linken Kniegelenks gegenüber dem rechten keinerlei Veränderungen. Es besteht kein Erguß, kein Wackelknie, kein Schubladensymptom. Das linke Kniegelenk ist ebenso wie das rechte völlig frei und ohne Beschwerden beweglich. 4 Querfinger unterhalb der linken Patella sieht man an der medialen Seite der Tibiakante eine alte reizlose Narbe.

Röntgenbefund: Das Röntgenbild der linken Kniescheibe zeigt eine Frakturierung mit Abtrennung eines markstückgroßen Knochenteils vom äußeren oberen Quadranten. Letzterer zeigt starke Unregelmäßigkeiten in Form fleckiger Aufhellungen und Verschattungen in der Struktur. Seine Begrenzung ist ebenfalls zackig unregelmäßig.

4. 2. Operation in Aethernarkose und Blutleere. Leicht bogenförmiger Schnitt am oberen äußeren Rande der Patella. Das Kniegelenk wird eröffnet. Kein vermehrter Kniegelenkserguß. Es zeigt sich, daß ein etwa 10 pfennigstückgroßes Knochenstückchen der Patella aus seiner Umgebung losgelöst ist und durch Zotten an der Unterfläche der Patella angeheftet ist. Das Stück wird excidiert und zur histologischen Untersuchung eingesandt. Die Ränder des Defektes an der Kniescheibe werden geglättet.

6. 2. Gutes Allgemeinbefinden.

12. 2. Verbandswechsel. Wunde ist verheilt. Fäden werden entfernt. Lockerer Verband angelegt.

17. 2. Pat. bewegt das Knie, was keinerlei wesentliche Schwierigkeiten bereitet. Kein Wackelknie. Kein Schubladensymptom.

21. 2. Kein Erguß nachweisbar. Beweglichkeit ist vollkommen frei.

22. 2. Pat. verläßt die Klinik.

Literaturverzeichnis

Bissel A.: Die vollständige Entfernung der Kniescheibe. Zlb. 89.

Blumensaat, C.: Entzündliche Erkrankungen der Kniescheibe, Erg. Chir. 29, 310—346 (1936).

— — Osteomyelitis. Chirg. 8, 641—646 (1936).

— — Die Tumoren der Kniescheibe. Erg. Chir. 29, 347—371 (1936).

Brandt, G.: Zur operativen Behandlung der häufig wiederkehrenden Kniescheibenverrenkung. Arch. klin. Chir. 171, 204—209.

Brooke, R.: Die Behandlung des Kniescheibenbruches durch Excision der Bruchstücke. Zbl. 83.

— — Der Einfluß der Entfernung der Kniescheibe bei einfachen Querbrüchen auf die Funktion des Kniegelenks. Zbl. 83.

Clar, F.: Zur Behandlung der komplizierten Kniescheibenbrüche. Bruns Beitrag 159, 139—152.

Felsenreich, F.: Berücksichtigung der Wiederherstellung des Muskelgleichgewichtes bei Operation kongenitaler Patellaluxation. Dtsch. Z. Chir. 231, 559—566.

Fèvre, M. u. Dupois, P.: Behandlung der nicht einrenkbaren, angeborenen Ausrenkung der Kniescheibe. Zbl. 71.

Groß: Primäre Naht offener Knieschenbrüche. Zbl. Chirg. 1931.

Haim, E.: Beitrag zur Operation der habituellen Patellarluxation. Zbl. Chirg. 1930, 1863—1865.

Kemper: Zur operativen Behandlung der habituellen Patellarluxation. Zbl. 1936.

Kienböck, R.: Ueber die Sarkome der Patella. Fortr. Röntgenstrahlen 32, 517 (1924).

Klapp, R.: Die Operationen an den unteren Extremitäten.

Levit: Exstirpation der Patella wegen Tuberkulose. Arch. klin. Chir. 164, 644 (1931).

Matti, H.: Ueber die Behandlung der Navicularefraktur und der Refractura patellae durch Plombierung mit Spongiosa. Zbl. Chirg. 1937.

Meißner, K.: Bis zu welchem Lebensalter soll man Kniescheibenbrüche operieren. Zbl. Chirg. 1937.

Mialaret, J.: Entfernung der Kniescheibe bei offenem Bruch des Knochens und das funktionelle Endergebnis. Zbl. 92.

Müller-Meernach: Nadel für Patellarbrüche. Zbl. Chirg. 1935.

Nuernbergk, H.: Osteodystrophia fibrosa der Patella. Bruns-Beitrag 153.

Mau: Bericht von Spontanfraktur der Kniescheibe bei Osteodystrophia fibrosa. Zbl. 1934, 2096—2099.

Paas: Die isolierte Syphilis der Kniescheibe. Dtsch. Z. f. Chirg. 244, 452 (1935).

Partsch: Osteomyelitis der Patella. Dtsch. med. Wschr. 1912, II, 1460.

Payr, E.: Ueber die Behandlung der gewohnheitsmäßigen oder „rückfälligen" Verrenkung der Kniescheibe, plastische Verlagerung des Vastus lateralis auf Rectus u. Vatus medialis. Zbl. 1934.

Pfab, B.: Ueber die operative Behandlung der Patellarfraktur. Archiv f. klin. Chirg. 160.

Pfister, W.: Ueber die Operationsbehandlung von Patellarfrakturen. Arch. f. orth. Chirg. 31.

Richter, H.: Nachbehandlung der Patellarnaht, Chirg. 2 (1930).

Romanus, R.: Ein Fall mit Entfernung der Kniescheibe nach Zertrümmerungsbruch. Zbl. 90.

Rostock, P.: Osteopathia patellae. Dtsch. Z. Chirg. 217 (406—414).

— — Aseptische Knochennekrose in der Patella. Bruns Beitrag 164.

Sommer, R.: Die operative Behandlung der gewohnheitsmäßigen Kniescheiben-Verrenkung. Bruns Beitrag 159.

Lebenslauf

Am 9. 2. 1915 wurde ich, Elfriede Schoenemund, als Tochter des Reichsbahnobersekretärs Heinrich Schoenemund und seiner Ehefrau Josephine, geb. Oehlschläger, in Hagen-Vorhalle geboren. Nach Absolvierung des Hildegardis-Oberlyzeums zu Hagen bestand ich 1935 die Reifeprüfung. Vom 1. 8. bis 1. 11. 1935 war ich im Arbeitsdienst. Im W.S. 1935 begann ich das ärztliche Studium in Bonn, wo ich 6 Semester verbrachte. Dort legte ich 1937 den ersten Teil, 1938 den zweiten Teil der ärztlichen Vorprüfung ab. Im 7. Semester kam ich nach Marburg, wo ich am 11. Oktober 1940 das ärztliche Staatsexamen bestand.

Meine akademischen Lehrer waren die Herren Professoren und Dozenten:

in Bonn: Ceelen, Deuticke, Ebbecke, Füchtbauer, Fitting, Martini, Pfeiffer, Reichensperger, Stöhr, v. Redwitz, Wagenseil.

in Marburg: Bach, Baumann, Becher, Becker, Förster, Gremels, Grüter, Kehrer, Kestermann, Klewitz, Klapp, Kretschmer, Pfannenstiel, Ruete, Schwenkenbecher, Uffenorde, Versé, Wiscott.

Herrn Dozent Dr. med. habil. H. J. Lauber danke ich für die Ueberlassung des Themas und die Unterstützung bei der Anfertigung der Arbeit.